Tavallista laparoskopiaa tavallisena maanantaina…

Tapausselostus

Sh. Tuomas Mäkelä

TG4

TYKS

- Valmistumisvuosi 1998
- Sairaankuljetus
  - Maalla
  - Merellä
  - Ilmassa
- Anestesiahoitaja
  - Meilahti Helsinki
  - Tyks Turku

TYKS/TG4

- Uusi 2013/4 valmistunut moderni sairaala
- 24/7 leikkausosasto
- 11/14 leikkaussalia
- 15/19 heräämöpaikkaa
- >60% päivystystoimintaa

TYKS
TURUN YLIOPISTOLLINEN KESKUSSAIRAALA
TURKU UNIVERSITY HOSPITAL

Laparoskooppisen kirurgian historiaa

- Ensimmäinen kokeellisen tähystyksen koiralle tekivät Ott&Gelling vuonna 1901
- 1911 ruotsalainen kirurgi Hans Christian Jacobeus raportoi 72:sta laparo- ja torakoskopiasta

- 1985 Saksassa Eric Muche teki ensimmäisen laparoskooppisen kolekystektomian
- 1987 Philippe Mouret viedeoavusteinen kolekystektomia

Mihin kaikkeen laparoskopialla pystytään mm.

- Sappikirurgia
- Antirefluksleikkaukset
- Lisämunuaiskirurgia
- Laihdutusleikkaukset
- Kolorektaalikirurgi
- Maksa-, haima- ja mahalaukkukirurgia
- Ym.ym.ym…

Laparoskopian edut

- Useissa tutkimuksissa on pystytty osoittamaan selkeä etu suhteessa avoimeen toimenpiteeseen
  - Kirurginen trauma, nesteen haihtuminen, lämmönhukka ja verenvuoto vähäisempää
    - Hengitysfunktio on parempi
    - Lyhyempi heräämöseuranta-aika
  - Potilaat kotiutuvat nopeammin
  - Haavainfektiot ovat harvinaisempia
  - Lyhyempi sairausloma

Laparoskopian haitat

- Vatsaontelon täyttö CO_2:lla
  - IAP:n nousu ad 10-25%
- Kohonnut IAP ja CO_2-rententio
  - Verenkierrolliset muutokset
  - Haitallinen vaikutus kaasujenvaihtoon ja hengitysmekaniikkaan
- Epäfysiologiset asennot

Pneumoperitoneumin vaikutukset verenkiertoon

- IAP:n kohotessa CO laskee
  - Ääreisvastuksen nousu
  - Laskimopaluun väheneminen → alaonttolaskimo kompressio
- RR ja PAP nousevat ääreisverenkierron ja keuhkoverenkierron vastuksen lisääntymisestä johtuen
  - Mekaaninen vastus, neurohumoraalinen vaste
- Peritoneumin venytys voi aiheuttaa bradykardiaa ad. Asystole → Vagaalinen heijaste
- Munuaisten verenvirtaus vähenee

Pneumoperitoneumin vaikutukset verenkiertoon

	Tapahtuma	Seuraukset	Huomioitavaa
Vaikutukset verenkiertoon	Sydämen iskutilavuus pienenee	Kohonnut syke	Seuranta
	Ääreisverenkierron vastus kasvaa	Verenpaineen nousu	Huolehditaan happeutumisesta, kun sydämen hapenkulutus kasvaa
	Vatsaontelon elinten verenvirtaus vähenee	Virtsaneritys vähenee	Varotaan potilaan ylinesteytystä
	Laskimopaluu vähenee	Alaraajojen tukosriski kasvaa	Antitromboosilääkitys ja antiemboliasukat -pumput
	Peritoneumin venytys	Voi aiheuttaa bradykardiaa ad. asystole	Kaasuntäytö lopetus, Atropiini/oireen mukainen hoito. Yleensä korjaantuu itsellään nopeasti.

Pneumoperitoneumin vaikutukset hengitykseen

- Pneumoperitoneumin aikana myös intratorakaalinen paine nousee
  - Rintakehän ja keuhkojen kompliansi laskee
  - Loppu-uloshengitystilavuus laskee
  - HTP nousee
  - Karina nousee
  - $etCO_2$ nousee

$etCO_2$:n nousu

- Vatsaontelossa laaja imeytymispinta-ala
- CO_2:lla suuri diffuusiokapasiteetti
- $etCO_2$ ja P_aCO_2 nousee alussa jyrkästi
- 15-30 min kohdalla saavutetaan tasannevaihe
  - Elimistö varastoi CO_2:ta
  - Kohonnut IAP johtaa vatsaontelon kapillaarikierron vähentymiseen
- Sydän- tai keuhkosairailla ventilaatio-perfuusioepäsuhta lisääntyy ja gradientti nousee

Pneumoperitoneumin vaikutukset hengitykseen

	Tapahtuma	Seuraukset	Huomioitavaa
Vaikutukset hengitykseen ja keuhkojen toimintaan	Pallea kohoaa ja rintaontelon sisäinen paine nousee	Komplianssi heikkenee, keuhkojen karina nousee →endobronkiaalinen intubaatio, atelektaasi	Intubaatioputken sijainti tarkistetaan
	Hengitystiepaine nousee	Ilmarinta mahdollinen	Ventilaatiosuhteen muuttaminen, tarvittaessa keuhkokuva , CO_2-seuranta
	$etCO_2$ ja P_aCO_2 nousee	Respiratorinen asidoosi	Tehostetaan ventilaatiota ad 20-40%
	Hiilidioksidia jää vatsaonteloon pallean alle	Hartiakipu	Kaasunpoisto tehostetusti toimenpiteen jälkeen, käsiventilaatio kaasua poistettaessa

Pneumoperitoneumin aiheuttamat komplikaatiot

- Tahaton endobronkiaali-intubaatio
- Subkutaaniemfyseema
- Kapnothorax
- Pneumothorax
- CO_2–embolia

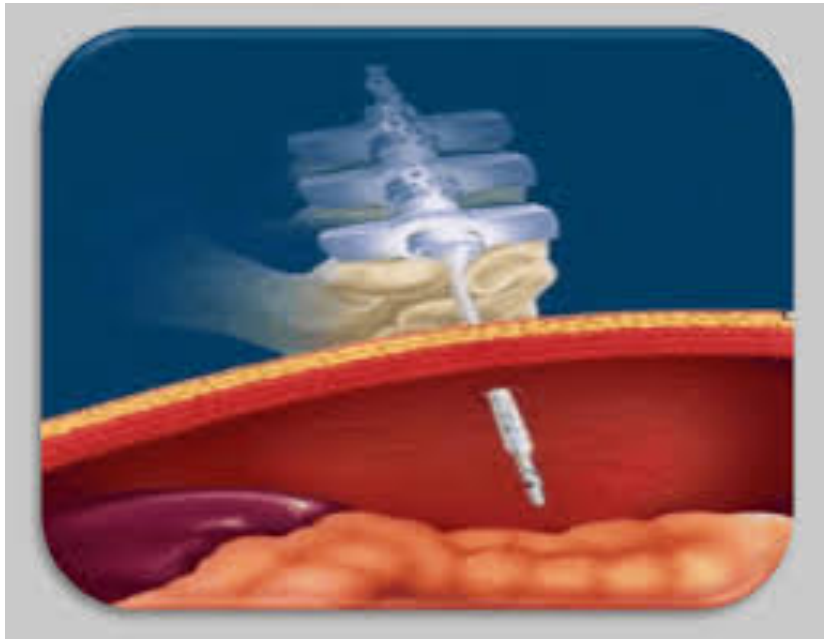

Tahaton endobronkiaali-intubaatio

- HTP-nousee
  - Henkitorven harju Carina Trachae nousee
  - Intubaatioputken siirtyminen keuhkoputken sisään → yhden keuhkon ventilaatio
- Korjataan intubaatioputken paikka

Subkutaaniemfyseema

- Subkutaaniemfyseema voi syntyä kaasuntäytön yhteydessä, tai kaasua voi karata troakaariaukkojen kautta subkutikseen
- Ventilaatiotarve lisääntyy roimasti→ CO_2 imeytymispinta-ala kasvaa
- Jos CO_2-taso nousee ”tasanne vaiheen” jälkeen ventilaation lisäyksestä huolimatta, voi epäillä subkutaaniemfyseemaa
- Jos CO_2-tason nousua ei saada hallintaan, voidaan leikkaus muuttaa avoimeksi

Pneumothorax

- Voi olla seurausta alveolien repeytymisestä
  - COPD-potilaat
- CO_2:n ja HTP:n nousu
- Huono happeutuminen
- Hengitysäänten kuunteleminen
- PEEP:n käyttö on vasta-aiheinen
- Hoidoksi pleuradreeni
- Huomaa erotus kapnothoraxiin

Kapnothorax

- Vatsaontelosta pleuraonteloon päässyt CO_2 imeytyy tehokkaasti
- Nostaa $etCO_2$ ja P_aCO_2
- HTP-nousee
- Vähentää keuhkojen ja rintakehän komplianssia
- Huonontaa keuhkojen tuuletusta
- CO_2 poistuu itsellään 30-60 min:ssa
- Leikkauksen loppuun 5 cmH_2O PEEP:iä riittää hoidoksi

CO_2- kaasuembolia

- Harvinainen, mutta henkeä uhkaavaa komplikaatio
- Toimenpiteen alussa Veressin neulan kärki sijaitsee virheellisesti joko verisuonessa tai kaasua insuffloidaan vatsaontelon verekkäisiin elimiin

CO2- kaasuembolia

- Embolia voi tukkia alaonttolaskimon tai oikean eteisen → RR-romahtaminen
- Keuhkovaltimoembolia nostaa oikean puolenpaineita ja voi avata Foramen Ovalen→ ilmaa myös valtimopuolelle

CO2- kaasuembolia

- Iso kaasuembolia → $etCO_2$:n nopea lasku
  - Sydämen minuuttivirtauksen lasku
  - Keuhkojen kuolleentilan lisääntyminen → P_aCO_2 nousee
- Pieni kaasuembolia
  - $etCO_2$:n hetkellinen nousu ennen laskua
  - CO_2 poistuu keuhkojen kautta

CO2- kaasuembolian hoito

- Epäiltäessä kaasuemboliaa kaasuntäyttö lopetettava välittömästi
- Potilas käännettä vasemmalle kyljelle
- Trendelenburgin asentoon
- 100% happi → kaasukuolien koon pienentäminen
- Hyperventilaatio
- CVK- tai Swan-Ganz-katetri
  - Aspiroidan ilmaa pois verenkierrosta

Pneumoperitoneumin aiheuttamat komplikaatiot

Komplikaatio	$EtCO_2$	$PaCO_2$	Ilmatiepaine	S_aO_2
Tahaton endobronkiaali-intubaatio	Ei muutu	Nousee	Nousee	Laskee
Subkutaaniemfyseema	Nousee	Nousee	Ei muutu	Ei muutu
Kapnothorax	Nousee	Nousee	Nousee	Laskee
Pneumothorax	Laskee	Nousee	Nousee	Laskee
CO_2 -embolia	Laskee	Nousee	Ei muutu	Laskee

Lararoskopian aikaiset iatrogeeniset verisuonikomplikaatiot

- Suuriin verisuoniin kohdistuvat vauriot
  - Aortta
  - Oikea lonkkavaltimo (a. iliaca communis l.dx)
  - Vena cava
- Pieniin verisuoniin kohdistuvat vauriot
  - A. epigastrica
  - Tyypillisesti toista troakaarta laitettaessa

Aorttaan tai lonkkavaltimoon kohdistuvat vauriot

- Puhkaistaan aortta tai lonkkavaltimo Veressin neulalla tai troakaarella
- Pelätty komplikaatio
- Suurin yksittäinen kuolleisuuden aiheuttaja laparoskopioissa
- Mortaliteetti 15%
- Suurten verisuonten sijainti
  - Vrt. laihat ja lihavat

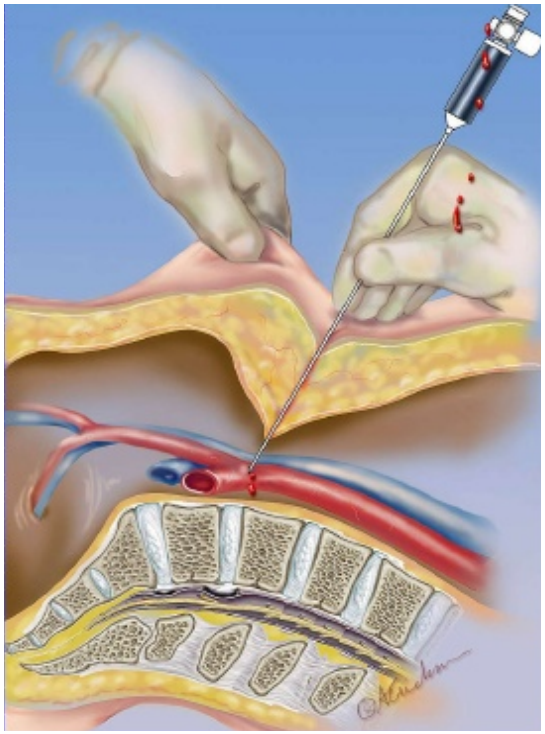

Muut vatsanalueen iatrogeeniset komplikaatiot

- Suolistoon kohdistuvat vauriot
  - Kolmanneksi yleisin kuolemaan johtava komplikaatio
  - Ei välttämättä huomata heti toimenpiteessä → myöhäinen peritoniitti

- Virtsarakkoon kohdistuvat vauriot
- Jokin muu vatsanalueen elin

Komplikaatioiden insidenssi

- Suomi <2008, 70600 toimenpidettä joista 256 komplikaatioraporttia
  - Isot komplikaatiot: 1,4/1000
    - Suolisto, urologia, verisuonet ja muut vatsanalueen elimet

- Hollanti <2008, 72 sairaalaa
  - Isot komplikaatiot: 5,7/1000
    - Suolisto, urologia, verisuonet ja muut vatsanalueen elimet
    - 70% komplikaatioista tuli ensimmäistä troakaarta laitettaessa

Top 3

- Isoihin verisuoniin kohdistuvat vauriot
- Anestesian aiheuttamat komplikaatiot
- Suolistoon kohdistuvat vauriot

Tapausselostus

- 34-vuotias obeesi nainen
- Pituus 164cm, paino 106 kg → BMI 39.5
  - Keskivartalolihavuus
- Lapsuudesta asti ylipainoinen
- DM II
- Muuten terve

Tapausselostus

- Kokenut leikkaus- ja anestesiatiimi
  - Mukana vuoden ulkomailla ollut anestesiahoitaja ”perehtymässä paikkoihin”
- TIVA + tavallinen induktio
- Yksi perifeerinen tippa (vaaleanpunainen)
  - Potilaalla huonot suonet
  - Labr. ottanut verinäytteen taipeesta
  - Ei odotettavissa olevaa vuotoa

Tapausselostus

- Ennen anestesiaa käydään läpi Check-lista
  - X-koe otettu, mutta vastaus ei vielä valmis
- Klo 07.56 anestesia aloitetaan normaaliin tapaan, eikä siinä leikkausvalmistelujen aikana ilmene mitään normaalista poikkeavaa
- Klo 08.47 toimenpiteen alku
  - RR 105/56, spO_2 100, $etCO_2$ 4,0 ja BIS 41

Tapausselostus

- n.klo 08.52 anestesiahoitaja havaitsee nopean etCO_2-tason romahduksen ad. 1.6-2%
- Anestesialääkäri paikalle → CO_2 matala
- klo 08.54 kontrolli RR. 98/53 p.75 spO_2 100 ja BIS 1
- Herää epäily CO_2-emboliasta
- Skopiateitse verenvuotoa ei ole nähtävissä
- Hetken kuluttua hiilidioksiditäyttö lopetetaan

Tapausselostus

- Anestesialääkäri ja kirurgi käyvät keskustelua missä vika?
- Vaihdetaan CO_2-näyteletku
- Bis-lukema on laskenut rajusti 41→1
- Saturaatiolukema heikkenee
- Hälytetään paikalle toinen anestesialääkäri

Tapausselostus

- Edelleen epäselvää mistä tilanne johtuu
  - Tilanne todella sekava
  - Edelleen epäillään myös CO_2-emboliaa
  - Epäily vuodosta voimistuu

Tapausselostus

- Täytetään uudelleen vatsaonteloa etCO_2:lla
  - Verta vatsaontelossa
- Leikkaus muutetaan avoimeksi
- Retroperitoneaalitilassa kookas hematooma
- Vatsaontelossa runsaasti verta
- Verisuonikirurgi saadaan paikalle
- Aortassa raju vuoto
  - Ilmeisesti Veressin neulan tekemä?

Tapausselostus

- Aloitetaan arteriakanyylin laitto ja yritetään laittaa toista perif. Kanyylia
- Noradrenalin tuki
- Klo 08.56 RR. 49/34, p. 92, spO_2 - ja $etCO_2$ 2,2
- Klo 08.58 RR. 78/58, p. 103 spO_2 - ja $etCO_2$ 2,0
- Klo ~09.00 ensimmäinen veritilaus, X-koe ei ole valmis → hätäveret
  - Verikeskuksen kanssa ongelmia

Tapausselostus

- Hälytetään yksi anestesiahoitaja lisää avustamaan tilanteen hallinnassa
- Vuotokohta saadaan näkyviin ja aluksi se tamponoidaan sormin
- ~ klo 09.10 ASY
- Aloitetaan PPE
- PPE:n aikana aortta saadaan pihditettyä

Tapausselostus

- PPE:n aikana potilaalle saadaan iso verenvuotoholkki kaulalle
- Elvytyksen yhteydessä useita Adrenalin boluksia ja yksi defibrillaatio

Tapausselostus

- Luotettavaa kuvaa verenvuodosta ei ole
- Potilas saa ensimmäiset veret klo 09.20
- Verikaasuanalysaattori suorittaa kalibrointia ja hylkää näytteitä
- Ensimmäinen näyte on niin pahasti pielessä, että sen antamaan informaatioon ei luoteta
- Uusi näyte edellisen kaltainen
  - Hb matalimmillaan 27g/l klo 09.56

Tapausselostus

- Verikeskuksen kanssa edelleen ongelmia
  - Vaikeuksia veren saannissa
- Jatkuva paineluelvytys vaikeuttaa kirurgien työtä
- Monitoreilta ei saada luotettavaa informaatiota

Tapausselostus

- Hetkellisesti saavutetaan pulsoiva rytmi

- 09.00-10.30 välisenä aikana potilaalle annetaan n. 12-14 pussia verta, 6 Octaplasia, kahdeksan luovuttajan tromb. ja useita pusseja Ringeriä.

Tapausselostus

- Sinus rytmi n. klo 10.26
  - ROSC-aika 1h 16 min
- Tehokas PPE → aortta pulsoi hyvin koko elvytyksen ajan
  - Syst. 120-150
- Leikkaus jatkuu Aortan ja paksusuolen korjauksella
- Potilas siirtyy teholle 16.30

Tapausselostus

- ROSC 1h 16 min
- Leikkauksen aikainen vuoto ~18000ml
- Albuman 40 g/l 400ml
- Nabic 7.5% 700ml
- Tromb. 1200ml???
- Ringer 16000ml
- G 10% 100ml
- NaCl 0.9% 3000ml
- Octaplas 20 yks
- PSVS 29 ps

Tapausselostus

- Obesitas gravis
- Perforatio aortae iatrogenica
- Perforatio colonis iatrogenica